UNIVERSITÉ MOULOUD MAMMERI TIZI-OUZOU. FACULTÉ DE MÉDECINE.
LABORATOIRE D'ANATOMIE GÉNÉRALE.
DR YEBDRI- CHABANE M.
Avril 2020.

INNERVATION DU MEMBRE PELVIEN
PLEXUS SACRAL ET SES BRANCHES

Remarque : la classification des nerfs décrits dans ce polycope correspond aux descriptions de Rouvière et Lazorthes.

L'innervation du membre pelvien est assurée par deux plexus, le plexus lombal et le plexus sacral.

PLEXUS SACRAL

A. **Constitution** : le plexus sacral provient de l'anastomose du tronc lombo-sacral, du nerf spinal S1 en totalité et des nerfs spinaux S2 et S3 en partie.
B. **Situation** : Le plexus est situé dans la cavité pelvienne, à la face ventrale du muscle piriforme recouvert par le fascia pelvien
C. **Branches collatérales** :
   1. Nerf glutéal supérieur,
   2. nerf glutéal inférieur,
   3. nerf du priforme,
   4. Nerf cutané fémoral postérieur, donne et la sensibilité de la face postérieure de la cuisse,
   5. nerf obturateur interne et du nerf du jumeau supérieur,
   6. nerf du jumeau inférieur et du carré fémoral.
D. **Branche terminale** : le plexus sacral ne possède qu'une branche terminale, le nerf ischiatique.

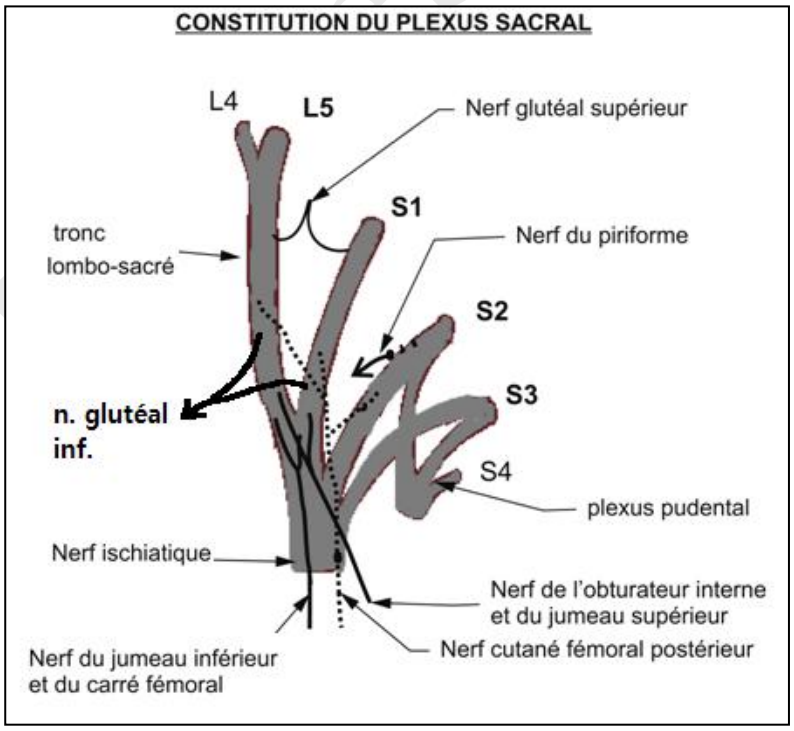

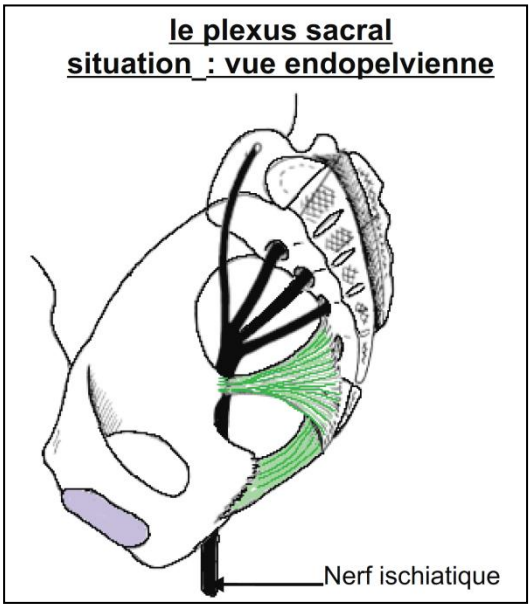

NERF ISCHIATIQUE L4 - L5 et SI - S2 - S3

A. **RÔLE :** le nerf ischiatique **est moteur ;** flexion du genou et flexion ou extension du pied. Son territoire **sensitif** est situé à la face postéro-latérale de la jambe, à la plante et dos du pied.

B. **ORIGINE :** plexus sacral à partir des racines L4, L5, S1, S2, S3.

C. **TRAJET** : le nerf sort de la cavité pelvienne par la grande incisure ischiatiques, traverse la région glutéale dans sa partie médiale (quadrant inféro-médial), puis descend vertical et profond dans la loge postérieure de la cuisse.

D. **TERMINAISON** : à la partie haute de la fosse poplitée le nerf se divise en deux branches, le nerf tibial et le nerf fibulaire commun.

E. COLLATÉRALES

1. Rameau articulaire de la hanche.
2. Nerf du semi membraneux.
3. Nerf du semi tendineux.
4. Nerf du long chef du biceps.
5. Nerf du court chef du biceps.
6. Rameaux articulaire du genou.
7. Nerf du faisceau postérieur du grand adducteur.

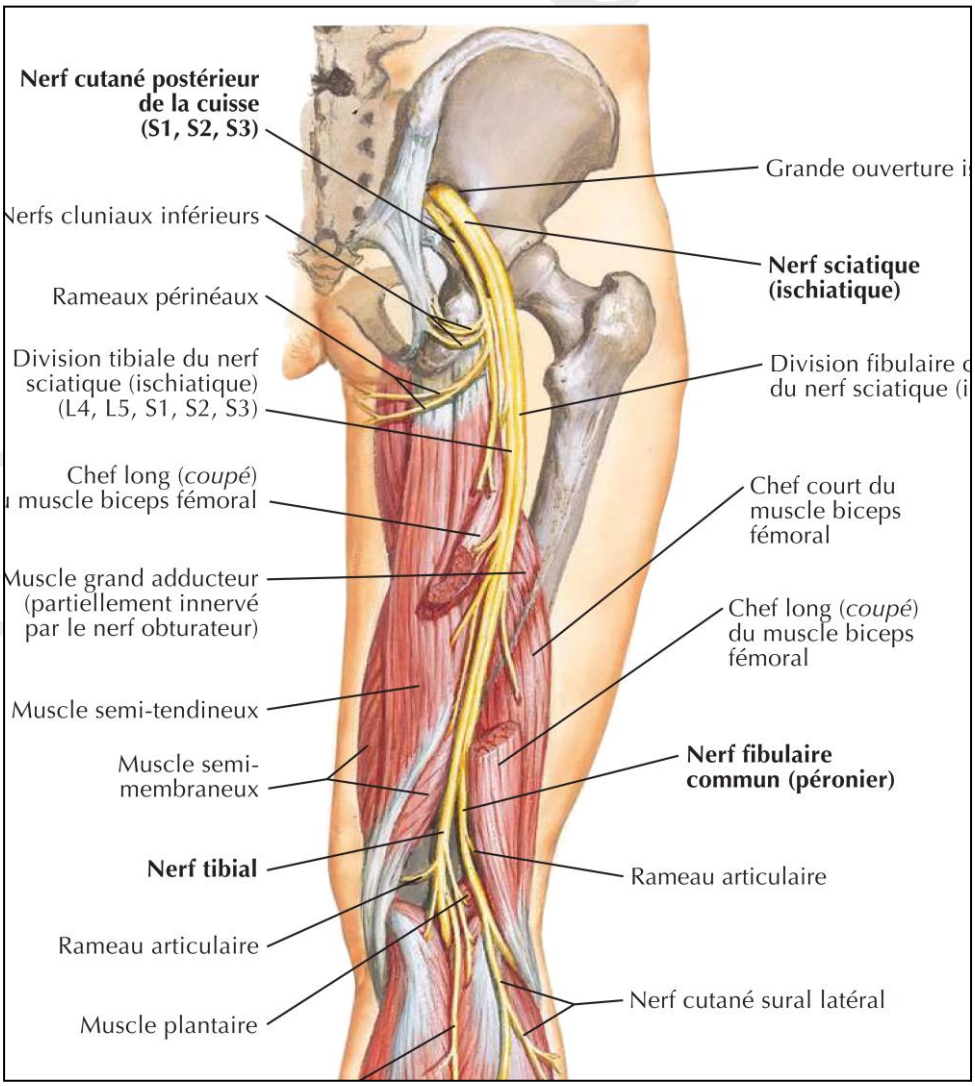

Dr Chabane

Innervation cutanée

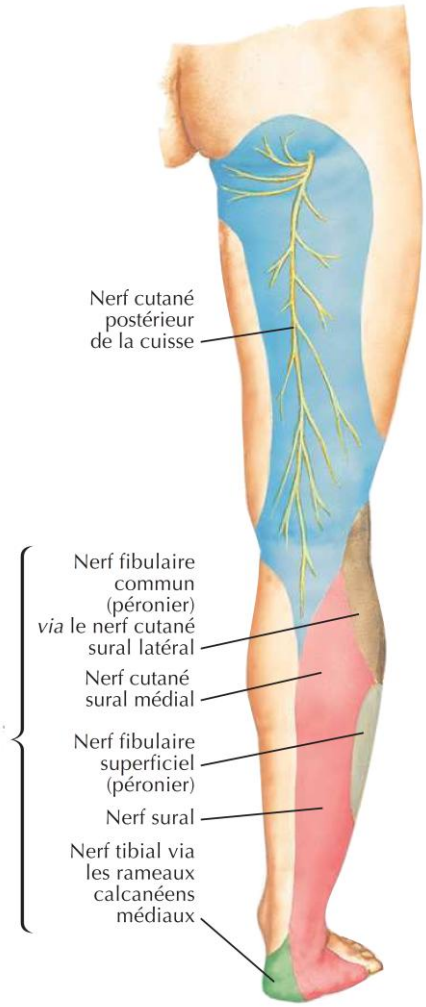

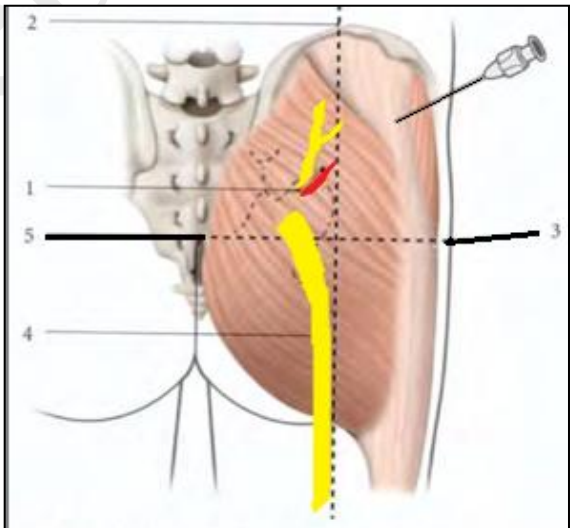

Zone d'injection intramusculaire

1. a. et n. glutéaux sup.
2. verticale passant par le milieu de la ligne grand trochanter – hiatus sacral
3. grand trochanter
4. n. sciatique
5. hiatus sacral

Dr Yebaane

NERF TIBIAL

ORIGINE : dans la fosse poplitée, par division du nerf ischiatique**,** c'est sa branche de division médiale.

TRAJET : Le nerf tibial continue le trajet vertical descendant du nerf ischiatique, d'abord dans la fosse poplitée, puis dans la loge postérieure de la jambe, entre les deux plans musculaires. À la partie distale de la jambe, il contourne la face médiale de la cheville, en arrière de la malléole médiale, et se termine dans le canal calcanéen.

TERMINAISON : dans le canal calcanéen, en deux branches : le **nerf plantaire médial** et le **nerf plantaire latéral**.

COLLATÉRALES :

- Il donne un nerf à chaque muscle rencontré.
- Deux nerfs cutanés : nerf sural médial et le rameau calcanéen médial.
- Des rameaux articulaires pour le genou et la cheville,

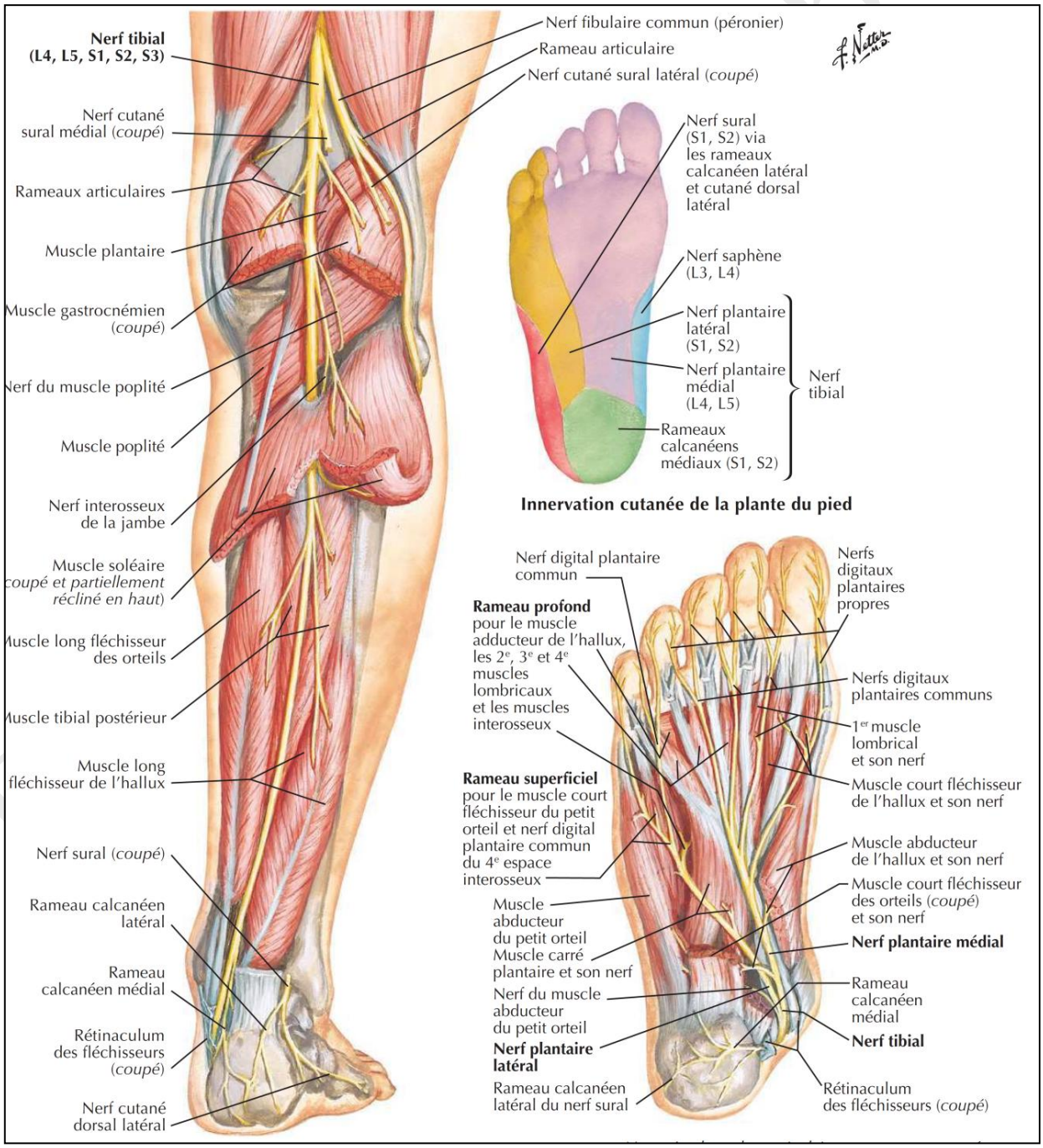

NERF FIBULAIRE COMMUN :

ORIGINE : dans la fosse poplitée**,** c'est la branche de bifurcation latérale du nerf ischiatique.

TRAJET : dans le creux poplité le nerf descend oblique en bas et en dehors, le long du muscle biceps fémoral. Il contourne la tête de la fibula et se termine à la partie proximale de la loge latérale de la jambe, en deux branches : le nerf fibulaire superficiel et le nerf fibulaire profond.

COLLATÉRALES :

- Rameau articulaire du genou.
- Nerf cutané sural latéral.
- Nerf supérieur du muscle tibial antérieur.

NERF FIBULAIRE SUPERFICIEL, descend dans la loge latérale de la jambe où il donne les nerfs long et court fibulaires. Au quart inférieur de la jambe, il perfore le fascia superficiel, et devient sous cutané, sensitif pour le dos du pied.
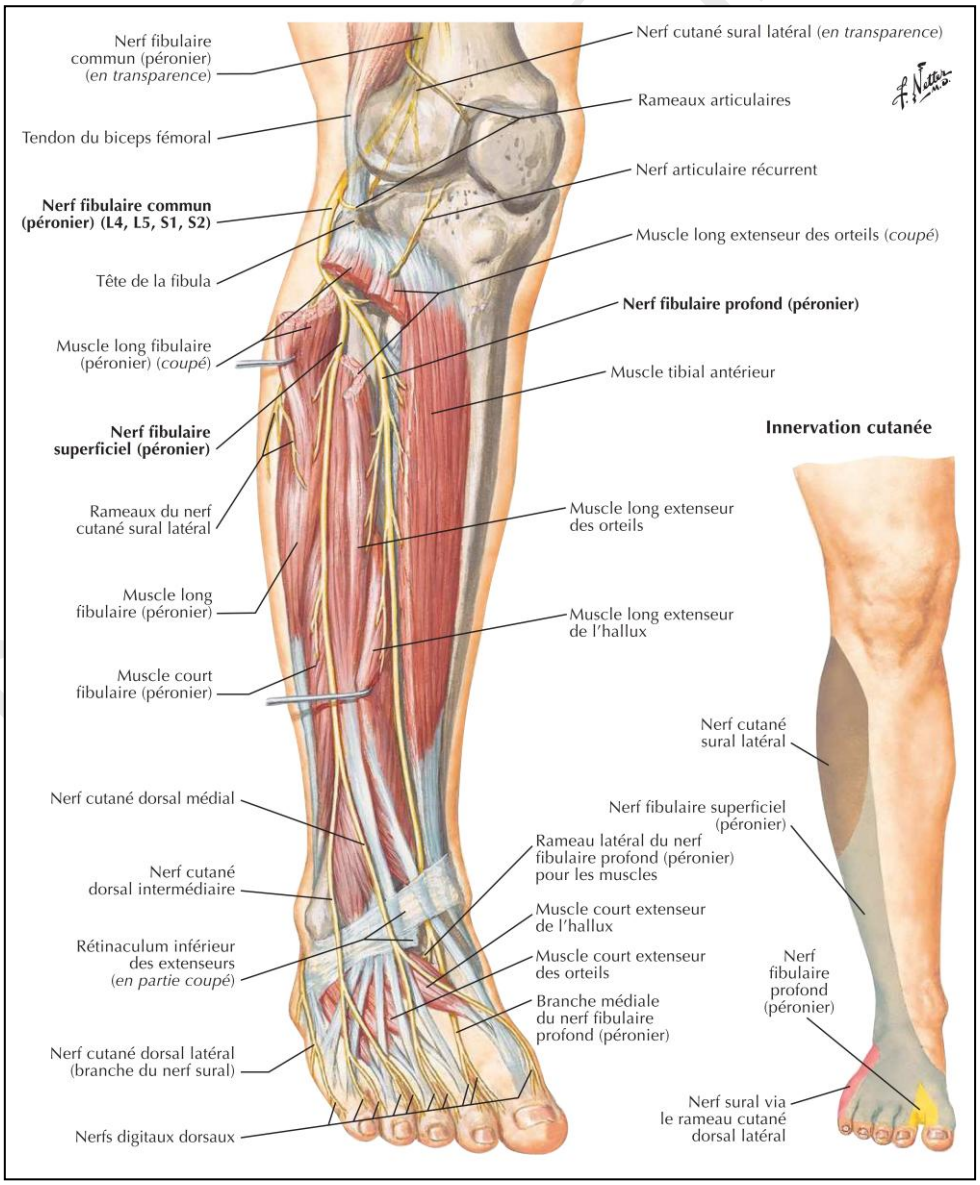
NERF FIBULAIRE PROFOND, rejoint la loge antérieure de la jambe, où il donne un nerf pour chaque muscle. Il passe sous le rétinaculum des extenseurs, descend au dos du pied, et se termine superficiel sensitif pour la partie proximale du 1er espace inter-osseux.